Τοποθέτηση μηχανημάτων διατήρησης χώρου σε περιπτώσεις πρόωρης απώλειας νεογιλών γομφίων: Βιβλιογραφική ανασκόπηση

*Αγγελοπούλου Ματίνα *, Αγουρόπουλος Ανδρέας***

* *Παιδοδοντίατρος, Υποψήφια Διδάκτωρ ΕΚΠΑ*
** *Επικ. Καθηγητής Παιδοδοντιατρικής ΕΚΠΑ*

Εργαστήριο Παιδοδοντιατρικής, Οδοντιατρική Σχολή ΕΚΠΑ

Η τερηδόνα αποτελεί τη συχνότερη νόσο του στόματος στα παιδιά και πολλές φορές οδηγεί σε εκτεταμένη καταστροφή και πρόωρη απώλεια νεογιλών γομφίων. Σε αυτές τις περιπτώσεις συνήθως απαιτείται η τοποθέτηση μηχανημάτων διατήρησης χώρου (ΜΔΧ) για την αποφυγή δημιουργίας ορθοδοντικών προβλημάτων. Ωστόσο, δεδομένου ότι η τοποθέτηση τους οδηγεί σε κατακράτηση πλάκας με πιθανό τερηδονισμό των στηριγμάτων ή/και φλεγμονή των περιοδοντικών ιστών, απαιτούνται συνεχή επανέλεγχοι ενώ έχει και κόστος για τον ασθενή. Σκοπός της παρούσας εργασίας είναι η ανασκόπηση της βιβλιογραφίας σχετικά με τις περιπτώσεις που κρίνεται αναγκαία η τοποθέτηση ΜΔΧ μετά από απώλεια νεογιλών γομφίων προκειμένου να αποφευχθούν περεταίρω προβλήματα.
Από τα βιβλιογραφικά δεδομένα προκύπτει ότι η τοποθέτηση ΜΔΧ θα πρέπει να συστήνεται έπειτα από ενδελεχή κλινική, ακτινογραφική εξέταση και ανάλυση μεικτού φραγμού. Συνήθως είναι απαραίτητη η άμεση διατήρηση του χώρου δεδομένου ότι μεγαλύτερη απώλεια πραγματοποιείται το πρώτο εξάμηνο μετά την εξαγωγή του δοντιού και απαιτείται σε περιπτώσεις πρόωρης απώλειας 1ων νεογιλών γομφίων όταν αυτή συμβεί πριν την ανατολή του 1ου μονίμου γομφίου και σε όλες τις περιπτώσεις απώλειας 2ων νεογιλών γομφίων, ιδιαίτερα όταν το οδοντικό τόξο εμφανίζει συνωστισμό.

Λέξεις ευρετηρίου: *απώλεια νεογιλών γομφίων, μηχανήματα διατήρησης χώρου, ορθοδοντικά προβλήματα*

ΕΙΣΑΓΩΓΗ

Παρά τη μείωση της τερηδόνας τα τελευταία χρόνια[1] ο εκτεταμένος τερηδονισμός αποτελεί την συχνότερη αιτία πρόωρης απώλειας νεογιλών δοντιών.[2-4] Εκτός της τερηδόνας, πρόωρη απώλεια νεογιλών δοντιών μπορεί να προκύψει και σε περιπτώσεις τραύματος ή αγκύλωσης νεογιλών δοντιών, έκτοπης ανατολής μονίμων δοντιών, σε περιπτώσεις μειωμένου μήκους οδοντικού τόξου καθώς και σε συγγενείς διαταραχές και σύνδρομα.[4-6]

Οποιαδήποτε και αν είναι η αιτία, η πρόωρη απώλεια νεογιλών δοντιών μπορεί να οδηγήσει σε ανεπιθύμητη με-

Space maintenance after premature loss of primary molars: Literature Review

Angelopoulou M. V., Agouropoulos A.

Dental caries is the most prevalent oral disease in children and often leads to extensive distraction and premature loss of primary molars. In these cases, space maintenance is recommended in order to avoid orthodontic problems. However, space maintainers often cause plaque accumulation resulting in caries in the abutment teeth and/or periodontal inflammation, they require often follow ups and are costly for the patients. The purpose of this paper is to review the literature on space maintenance after premature loss of primary molars and to identify the cases where placement of a space maintainer is necessary.

Literature data suggest that placement of a space maintainer should be recommended after a thorough clinical, radiographic examination and mixed dentition analysis. Since greater loss of space occurs in the first 6 months after the extraction, prompt space management is necessary and is mostly required in cases of premature loss of 1st primary molars, before the eruption of the 1st permanent molars and in all cases of loss of 2nd primary molars, especially when the dental arch is crowded.

Keywords: *loss of primary molars, space maintainers, orthodontic malocclusion*

τακίνηση δοντιών, απώλεια χώρου, συνωστισμό, εγκλεισμό ή έκτοπη ανατολή μονίμων δοντιών, μείωση μήκους και εύρους του οδοντικού τόξου με επακόλουθα διάφορα ορθοδοντικά προβλήματα.[7-14] Οι νεογιλοί γομφίοι αποτελούν τα δόντια που συχνότερα χάνονται πρόωρα στην νεογιλή και μεικτή οδοντοφυΐα[4] οδηγώντας σε απώλεια χώρου κατά 11-83%.[15] Η απώλεια τομέων συνήθως δεν οδηγεί σε απώλεια χώρου, τουλάχιστον στην περίμετρο του τόξου.[16] Αντίθετα, οι Bhujel και συν. (2014) αναφέρουν ότι κάθε πρόωρη απώλεια νεογιλού γομφίου αυξάνει σημαντικά την πιθανότητα ανάπτυξης ορθοδοντικών ανωμαλιών.[17]

Για τους παραπάνω λόγους συστήνεται η τοποθέτηση μηχανημάτων διατήρησης χώρου (ΜΔΧ) στους ασθενείς μετά από πρόωρη απώλεια νεογιλών γομφίων χωρίς, όμως, να διευκρινίζεται αν η τοποθέτηση τους είναι απαραίτητη σε κάθε περίπτωση.[18] Τα αποτελέσματα από τη βιβλιογραφία σχετικά με την ανάγκη τοποθέτησης ΜΔΧ φαίνεται να διαφέρουν ανάλογα με την ηλικία του ασθενούς, τον χρόνο που έχει παρέλθει από την απώλεια του δοντιού, το είδος του δοντιού που χάνεται και τη συνύπαρξη άλλων ορθοδοντικών προβλημάτων.

Επίσης, έχουν καταγραφεί ποσοστά αποτυχίας των ΜΔΧ της τάξης του 31-63%[19-23] με συνηθέστερες αιτίες αποτυχίας τη θραύση και την αποκόλληση. Επιπλέον, τα ακίνητα ΜΔΧ κατακρατούν πλάκα, μπορεί να αποτελέσουν εμπόδιο για την ανατολή των διαδόχων δοντιών, μπορεί να ερεθίζουν τους μαλακούς ιστούς ενώ, κάποια από αυτά, όπως για παράδειγμα το distal shoe, μπορεί να είναι ιδιαίτερα τραυματικά και να αποτελέσουν εστία μόλυνσης.[6,12,14]

Όπως προκύπτει από τα παραπάνω, η χρησιμοποίηση των ΜΔΧ έχει περιορισμούς που θα πρέπει να λαμβάνονται υπόψιν προκειμένου να αποφασιστεί η αναγκαιότητα τοποθέτησης τους. Σκοπός της παρούσας εργασίας είναι η ανασκόπηση της βιβλιογραφίας σχετικά με τις περιπτώσεις που κρίνεται αναγκαία η τοποθέτηση ΜΔΧ, μετά από απώλεια νεογιλών γομφίων, προκειμένου να αποφευχθούν περεταίρω προβλήματα.

ΥΛΙΚΟ ΚΑΙ ΜΕΘΟΔΟΣ

Για τις ανάγκες της παρούσας μελέτης αναζητήθηκαν βιβλιογραφικές παραπομπές στην βάση δεδομένων Pubmed, χωρίς περιορισμό στις ημερομηνίες και με άρθρα δημοσιευμένα στην αγγλική γλώσσα, σχετικά με την πρόωρη απώλεια νεογιλών γομφίων και τη διατήρηση χώρου στη νεογιλή και μόνιμη οδοντοφυΐα. Οι μελέτες που εντοπίστηκαν διαχωρίστηκαν με βάση το είδος του δοντιού που χάνεται πρόωρα, το χρόνο που μεσολαβεί από την απώλεια μέχρι την τοποθέτηση κάποιου μηχανήματος διατήρησης χώρου, την κατάσταση του οδοντικού τόξου, τη σύγκλειση και την κατεύθυνση μετακίνησης των γειτονικών στην περιοχή της πρόωρης απώλειας δοντιών

ΑΠΟΤΕΛΕΣΜΑΤΑ

Είδος δοντιού

Η απώλεια χώρου στα οπίσθια δόντια διαφέρει ανάλογα με το είδος του γομφίου που χάνεται. Όλοι οι ερευνητές συμφωνούν ότι η μεγαλύτερη απώλεια χώρου παρατηρείται σε περιπτώσεις απώλειας του 2ου νεογιλού γομφίου σε σχέση με τον 1ο.[5,7,8,9,13,15,24-32] Είναι δε μεγαλύτερη έπειτα από απώλεια του 2ου νεογιλού γομφίου της άνω γνάθου (2,2 χιλ.) σε σχέση με τον κάτω (1,7χιλ.).[5,28] Επιπλέον, οι 2οι νεογιλοί γομφίοι μπορεί να οδηγήσουν σε αλλαγή της σχέσης των μονίμων γομφίων.[15] Πιο συγκεκριμένα, η πρόωρη απώλεια 2ων άνω νεογιλών γομφίων μπορεί να οδηγήσει σε ΙΙ τάξη γομφίων κατά Angle ενώ η πρόωρη απώλεια 2ων κάτω νεογιλών γομφίων σε Ι ή ΙΙΙ τάξη γομφίων κατά Angle.[10]

Όσον αφορά τους 1ους νεογιλούς γομφίους υπάρχουν διφορούμενες απόψεις σχετικά με την απώλεια του χώρου που παρατηρείται και την ανάγκη για τοποθέτηση ΜΔΧ. Οι περισσότερες έρευνες υποστηρίζουν ότι δεν υπάρχει απώλεια χώρου κλινικής σημασίας έπειτα από πρόωρη απώλεια των 1ων νεογιλών γομφίων[30,32-36] ιδιαίτερα όταν αυτή γίνει μετά την ανατολή των 1ων μονίμων γομφίων.[5,37-40] Σε παλαιότερη μελέτη υπολογίστηκε να είναι περίπου ίση για την άνω και την κάτω γνάθο[5] ενώ σε πιο πρόσφατη μελέτη έχει μετρηθεί περίπου 1,5 χιλ. στην κάτω γνάθο και 1 χιλ. στην άνω.[41]

Εντούτοις άλλοι ερευνητές αναφέρουν σημαντική απώλεια χώρου όσων αφορά τους 1ους νεογιλούς γομφίους[42-45] κυρίως όταν αυτοί εξάγονται πριν την ανατολή του πρώτου μονίμου γομφίου.[8,9,38,46] Ακόμα αναφέρουν συνωστισμό και μετατόπιση της μέσης γραμμής χωρίς όμως να παρατηρούνται αλλαγές στο μήκος, πλάτος και την περίμετρο του τόξου ή να επηρεάζεται η τάξη των μονίμων γομφίων.[10,39,43] Πρόσφατη έρευνα των Alexander και συν. (2015) αναφέρει διαφορές στην απώλεια χώρου ανάλογα με το τύπο του προσώπου και τη σύγκλειση των γομφίων.[44] Χαρακτηριστικά αναφέρει ότι η πρόωρη εξαγωγή 1ου νεογιλού γομφίου σε λεπτοπρόσωπο τύπο προσώπου οδηγεί σε απώλεια χώρου τόσο στην άνω (0,89 χιλ.) όσο και στην κάτω γνάθο (1,71 χιλ.) ενώ σε ευρυπρόσωπο ή μεσοπρόσωπο τύπο απώλεια χώρου παρατηρείται μόνο στην κάτω γνάθο και σε ασθενείς με σύγκλειση γομφίων τάξης ΙΙ κατά Angle.

Γνάθος

Αναφορικά με τη γνάθο, περισσότερες μελέτες καταλήγουν ότι η απώλεια χώρου και η τάση για μετακίνηση δοντιών είναι μεγαλύτερη στην άνω σε σχέση με την κάτω γνάθο[5,7-9,24,29,33,47-49] ενώ ο ρυθμός απώλειας χώρου στην άνω γνάθο φαίνεται να είναι ταχύτερος σε σχέση με την κάτω.[5]

Αντιθέτως, σε άλλες έρευνες, έχει βρεθεί μεγαλύτερη απώλεια χώρου στην κάτω γνάθο σε σχέση με την άνω[5,41,43,50,51] γεγονός που ίσως να οφείλεται στην εγγύς κλίση ανατολής που εμφανίζουν οι κάτω μόνιμοι γομφίοι.[51] Ακόμη στην κάτω γνάθο φαίνεται να εμφανίζονται απώλεια χώρου και ανωμαλίες σύγκλεισης με μεγαλύτερη συχνότητα σε σχέση με την άνω,[9,52] όμως οι ανωμαλίες σύγκλεισης μετά από πρόωρη απώλεια νεογιλών δοντιών φαίνεται να είναι πιο σοβαρές στην άνω γνάθο.[52] Τέλος σύμφωνα με τους Linder-Aronson (1960) και Richardson (1965) η άνω και η κάτω γνάθος εμφανίζουν την ίδια απώλεια χώρου έπειτα από πρόωρη απώλεια νεογιλών γομφίων. Όπως προκύπτει από τα παραπάνω, φαίνεται ότι το είδος του δοντιού είναι πιο σημαντικό (πρώτος σε σχέση με δεύτερο νεογιλό γομφίο) από την γνάθο (άνω ή κάτω), όσον αφορά στην απώλεια του χώρου.[8,34]

Χρόνος απώλειας

Ο χρόνος της απώλειας του δοντιού φαίνεται επίσης να αποτελεί ένα σημαντικό παράγοντα για την ανάγκη τοποθέτησης ΜΔΧ. Σε γενικές γραμμές όσο μεγαλύτερο είναι το χρονικό διάστημα μέχρι την ανατολή του διαδόχου μονίμου δοντιού τόσο μεγαλύτερη είναι και πιθανότητα για απώλεια του χώρου.[5] Από τη βιβλιογραφία φαίνεται ότι η μεγαλύτερη απώλεια χώρου πραγματοποιείται κυρίως το πρώτο εξάμηνο στις περισσότερες μελέτες[8,30,31,42,50,53,54,] ενώ ο Northway (1984) τοποθετεί το διάστημα αυτό στον 1ο χρόνο.[15] Επιπλέον ο Seward (1965) αναφέρει συνεχιζόμενη απώλεια χώρου, της τάξης του 1 χιλ. κάθε χρόνο.[48]

Η ανατολή του πρώτου μόνιμου γομφίου φαίνεται να αποτελεί ορόσημο για την απώλεια χώρου δεδομένου ότι όταν η εξαγωγή πραγματοποιείται πριν την ανατολή του

πρώτου μόνιμου γομφίου οδηγεί σε μεγαλύτερη απώλεια χώρου[7-9,15,38,46] ενώ πρόωρη απώλεια κάτω 1ων νεογιλών γομφίων έπειτα από την ανατολή του πρώτου μονίμου δεν οδηγεί σε ιδιαίτερη απώλεια χώρου.[5,37,38] Η υπόθεση αυτή φαίνεται να στηρίζεται στο γεγονός ότι μετά την ανατολή τους, οι πρώτοι μόνιμοι γομφίοι τείνουν να διατηρούν την θέση τους λόγω της συγγόμφωσης τους χωρίς ωστόσο να εξαλείφεται πλήρως η πιθανότητα εγγύς μετακίνησης τους.[55]

Κατάσταση οδοντικού τόξου και σύγκλειση

Ένας ακόμη παράγοντας που θα πρέπει να ληφθεί υπόψη σε περιπτώσεις πρόωρης απώλειας νεογιλών γομφίων είναι η κατάσταση του οδοντικού τόξου και οι επιπτώσεις που αυτή η απώλεια μπορεί να έχει στη διάπλαση των τόξων και του προσώπου γενικότερα. Όσο πιο συνωστισμένο είναι το οδοντικό τόξο τόσο μεγαλύτερη είναι η απώλεια χώρου[7-9,46] και σε περιπτώσεις συνωστισμού η κατάσταση του τόξου θα πρέπει να λαμβάνεται υπόψη ακόμη και αν οι απώλειες αυτές θεωρούνται μικρής κλινικής σημασίας.[41]

Η πρόωρη απώλεια νεογιλών δοντιών μπορεί να οδηγήσει σε συνωστισμό του οδοντικού τόξου, εγκλεισμό ή έκτοπη ανατολή μονίμων δοντιών[7-11,13,14] ενώ μπορεί να επηρεάσει και το ρυθμό ανατολής των μονίμων δοντιών.[9] Συγκεκριμένα, η εξαγωγή νεογιλών γομφίων μετά τα 8 έτη μπορεί να οδηγήσει σε πρόωρη ανατολή των προγομφίων ενώ όταν οι εξαγωγές γίνουν σε πολύ νεαρή ηλικία μπορεί να οδηγήσουν σε καθυστέρηση ανατολής τους.[56]

Όσον αφορά τις μεταβολές στο εύρος και το μήκος του τόξου παρατηρούνται διαφορετικές απόψεις στις δημοσιευμένες εργασίες και κάποιες μελέτες έχουν δείξει μείωση του μήκους του οδοντικού τόξου έπειτα από απώλεια νεογιλών γομφίων.[11,53] Ωστόσο, άλλοι ερευνητές υποστηρίζουν πως οι διαφορές στις διαστάσεις των οδοντικών τόξων οφείλονται στη φυσιολογική διάπλαση και στην ανάπτυξη τους.[9,57] Πιο εξειδικευμένες μελέτες σε περιπτώσεις απώλειας 1ων νεογιλών γομφίων της κάτω γνάθου δεν καταγράφουν σημαντική αλλαγή στο εύρος, μήκος και την περίμετρο του τόξου.[42,43,50]

Η πρόωρη απώλεια νεογιλών δοντιών οδηγεί σε μεγαλύτερο ποσοστό σε ανωμαλίες σύγκλεισης[5,10] οι οποίες διαφέρουν ανάλογα με το είδος του δοντιού και τη γνάθο στην οποία εμφανίζεται η απώλεια και φυσικά από την ανατολή ή όχι του 1ου μονίμου γομφίου. Έτσι, σε προσθοπίσθιο επίπεδο η απώλεια νεογιλών γομφίων[52] και ιδιαίτερα των 2ων όπως αναφέρθηκε και παραπάνω, φαίνεται να οδηγεί σε αλλαγές στην σχέση των μονίμων γομφίων.[10,15] Αντίθετα η πρόωρη απώλεια των 1ων κάτω νεογιλών γομφίων δεν φαίνεται να επηρεάζει τη σχέση των μονίμων γομφίων,[10] αλλά ούτε και η οριζόντια πρόταξη φαίνεται να επηρεάζεται σε βαθμό στατιστικά σημαντικό.[10] Σε κατακόρυφο επίπεδο οι Hoffding et al. (1978) αναφέρουν ότι δεν επηρεάζεται σε στατιστικά σημαντικό βαθμό η κατακόρυφη πρόταξη ενώ σύμφωνα με άλλες μελέτες η πρόωρη απώλεια νεογιλών δοντιών μπορεί να οδηγήσει σε υπερσύγκλειση.[5,10,52]

Ο Pedersen et al. (1978) αναφέρει ότι η πρόωρη απώλεια νεογιλών δοντιών μπορεί να οδηγήσει σε απόκλιση μέσης γραμμής,[52] γεγονός που δεν υποστηρίζεται από άλλες μελέτες που δείχνουν ότι η μέση γραμμή δεν επηρεάζεται σε στατιστικά σημαντικό βαθμό από την πρόωρη απώλεια νεογιλών γομφίων[10,34] ιδιαίτερα όταν αυτή πραγματοποιηθεί μετά την ανατολή των 1ων μονίμων γομφίων.[39] Εντούτοις, όταν οι τομείς είναι συνωστισμένοι μπορεί η ετερόπλευρη απώλεια 1ων νεογιλών γομφίων να οδηγήσει σε μετατόπιση της μέσης γραμμής σαν αποτέλεσμα εκτόνωσης του συνωστισμού.[39]

Λίγες μελέτες έχουν μελετήσει την επίδραση της πρόωρης απώλειας νεογιλών γομφίων στη διάπλαση του προσώπου. Ο Ball (1993) υποστηρίζει ότι η πρόωρη απώλεια νεογιλών δοντιών μπορεί να οδηγήσει σε ασυμμετρία ενώ οι Ronnerman και συν. (1978) μελετώντας συνολικά τη μορφολογία του προσώπου μετά από πρόωρη απώλεια νεογιλών γομφίων καταλήγουν ότι τυχόν παρεκκλίσεις οφείλονται στο κρανιοπροσωπικό υπόβαθρο του ασθενούς.[49,58]

Κατεύθυνση μετακίνησης γειτονικών δοντιών

Σημαντικός παράγοντας για την ανάγκη τοποθέτησης ΜΔΧ είναι η κατεύθυνση της μετακίνησης των γειτονικών δοντιών που αποτελούν και το λόγο απώλειας του χώρου. Σε γενικές γραμμές η απώλεια του χώρου έπειτα από εξαγωγή των νεογιλών γομφίων οφείλεται σε εγγύς μετακίνηση των γομφίων και σε άπω μετακίνηση των κυνοδόντων.[7,10,35,43,50] Σύμφωνα με τον Kronfeld (1953) η φορά της μετακίνησης των δοντιών οφείλεται στη θέση που αυτά έχουν σε σχέση με τις ουδέτερες ζώνες.[59] Έτσι, δόντια εγγύς των περιοχών αυτών μετακινούνται προς τα άπω ενώ δόντια πίσω από αυτές τις περιοχές μετακινούνται εγγύς. Εντούτοις, κάποιες μελέτες υποστηρίζουν ότι η μεγαλύτερη απώλεια χώρου συνήθως προέρχεται από εγγύς μετακίνηση των 1ων μονίμων γομφίων παρά από την άπω μετακίνηση προσθίων δοντιών[5,15,27,29,48] ενώ παλιότερες μελέτες έδειχναν ότι η απώλεια του χώρου οφείλεται σε άπω μετακίνηση των κυνοδόντων.[60]

Σε περιπτώσεις πρόωρης απώλειας των 2ων νεογιλών γομφίων όλες οι έρευνες συμφωνούν ότι η απώλεια του χώρου οφείλεται σε εγγύς μετακίνηση των 1ων μονίμων γομφίων.[7-9,15,46,61] Αντίθετα στις περιπτώσεις πρόωρης απώλειας 1ων νεογιλών γομφίων η φορά της μετακίνησης για

τη σύγκλειση του χώρου φαίνεται να διαφέρει ανάλογα με τα δόντια που έχουν ανατείλει στο οδοντικό τόξο. Σε περιπτώσεις πρόωρης απώλειας 1ων νεογιλών γομφίων μετά την ανατολή του 1ου μονίμου γομφίου συνήθως παρατηρείται άπω μετακίνηση του κυνόδοντα[5,7-9,35,39,42,43,48,50,53,61] ενώ σε περιπτώσεις πρόωρης απώλειας πριν την ανατολή του 1ου μονίμου γομφίου συνήθως παρατηρείται εγγύς μετακίνηση του 2ου νεογιλού γομφίου.[5,7-9,15,48,61] Ακόμη η ανατολή των πλαγίων τομέων μπορεί να οδηγήσει σε άπω μετακίνηση του κυνόδοντα έπειτα από πρόωρη απώλεια του 1ου νεογιλού γομφίου πριν την ανατολή των πλαγίων τομέων.[12]

ΣΥΖΗΤΗΣΗ

Μετά από πρόωρη απώλεια νεογιλών δοντιών συστήνεται η τοποθέτηση ΜΔΧ[18] καθότι έχει βρεθεί ότι σε πολλές περιπτώσεις με απώλεια χώρου, η ορθοδοντική θεραπεία θα μπορούσε να έχει αποφευχθεί αν είχαν τοποθετηθεί ΜΔΧ.[7,17,24,62] Εντούτοις από τη βιβλιογραφική ανασκόπηση διαφαίνονται αρκετές διαφωνίες μεταξύ των ερευνητών ως προς την πραγματική απώλεια χώρου έπειτα από πρόωρη απώλεια νεογιλών γομφίων και κυρίως της κλινικής της σημασίας για την δημιουργία ορθοδοντικών προβλημάτων.

Οι διαφορές αυτές μπορεί να οφείλονται σε διαφορετική μεθοδολογία την οποία έχουν ακολουθήσει οι διάφοροι ερευνητές ως προς την επιλογή του δείγματος αλλά και του τρόπου των μετρήσεων και συνεπώς του σφάλματος που εμπεριέχεται σε αυτές. Αρχικά η ηλικία των ατόμων του δείγματος διαφέρει στις διάφορες μελέτες ενώ παράλληλα η ηλικία και κυρίως η ανατολή του 1ου μονίμου γομφίου αποτελεί ένα κρίσιμο ορόσημο για τις επιπτώσεις από την πρόωρη απώλεια νεογιλών γομφίων.[7-9,15,38,46] Διαφορές μεταξύ των ερευνών παρατηρούνται και ως προς τον χρόνο που μεσολαβεί από την εξαγωγή του νεογιλού γομφίου μέχρι τη μέτρηση της απώλειας χώρου, αν και φαίνεται από τους περισσότερους συγγράφεις ότι η μεγαλύτερη απώλεια χώρου παρατηρείται κυρίως κατά το πρώτο εξάμηνο.[8,42,50,53,54] Το μέγεθος της απώλειας χώρου φαίνεται να επηρεάζεται από το είδος του δοντιού και την κατάσταση του οδοντικού τόξου, όπως για παράδειγμα οι περιπτώσεις συνωστισμού. Εντούτοις οι μελέτες στις περισσότερες περιπτώσεις δεν διευκρινίζουν την κατάσταση του οδοντικού τόξου και την πρόωρη απώλεια περισσοτέρων του ενός δοντιού που μπορεί να εξετάζεται στη εκάστοτε μελέτη. Για παράδειγμα έχουν αναφερθεί περιπτώσεις όμορων τερηδόνων σε νεογιλά δόντια με απώλεια χώρου της τάξης του 1χιλ.,[15] εντούτοις, συνήθως, κάτι τέτοιο δεν λαμβάνεται υπόψιν στις αναλύσεις χώρου των μελετών και δεν αναφέρεται ο δείκτης τερηδόνας και η πιθανή απώλεια χώρου που μπορεί να έχει προκύψει λόγω όμορων τερηδόνων στο οδοντικό τόξο πριν την εξαγωγή του δοντιού που μελετάται ή και στο άλλο ημιμόριο, που πολλές φορές αποτελεί το δείγμα ελέγχου.

Άλλος παράγοντας που θα πρέπει να λάβουμε υπόψη για τις ασυμφωνίες των μελετών είναι ο τρόπος μέτρησης της απώλειας χώρου που στις περισσότερες των περιπτώσεων ήταν σε εκμαγεία όπου οι μετρήσεις μπορεί να επηρεάζονται από το είδος και τις ιδιότητες του αποτυπωτικού και του υλικού κατασκευής των εκμαγείων, ιδίως για μικρού μεγέθους μετρήσεις της τάξης των λίγων χιλιοστών. Τα διάφορα είδη γύψου εμφανίζουν διαφορές στη διαστολή ενώ ταυτόχρονα ο χρόνος επηρεάζει σημαντικά και τις διαστάσεις του αλγινικού ή της σιλικόνης συμπύκνωσης που αποτελούν τα συνήθη αποτυπωτικά υλικά.

Ακόμη όμως και στις περιπτώσεις εκείνες που θεωρείται απαραίτητη η τοποθέτηση ΜΔΧ, δεν έχει μελετηθεί ευρέως η αποτελεσματικότητα τους στη διατήρηση του χώρου. Το μόνο ΜΔΧ που έχει μελετηθεί επαρκώς είναι το γλωσσικό τόξο και το οποίο έχει βρεθεί αποτελεσματικό ως προς τη διατήρηση της περιμέτρου του οδοντικού τόξου αποτρέποντας την εγγύς μετακίνησης των κάτω 1ων μονίμων γομφίων και τη γλωσσικής μετακίνησης των κάτω τομέων.[63,64]

Για την ορθή διαχείριση του χώρου, έπειτα από πρόωρη απώλεια νεογιλών γομφίων, απαραίτητες προϋποθέσεις είναι η λήψη ιατρικού και οδοντιατρικού ιστορικού και η ενδελεχής κλινική και ακτινογραφική εξέταση. Πιο συγκεκριμένα θα πρέπει να καταγράψουμε ιατρικά προβλήματα που μπορεί να τροποποιήσουν το σχέδιο θεραπείας (π.χ. καρδιολογικά, αιματολογικά, αλλεργίες), τις στοματικές συνήθειες του παιδιού (διατροφή, στοματική υγιεινή), το χρόνο που μεσολάβησε από την εξαγωγή του δοντιού, καθώς και πιθανές έξεις. Κλινικά θα πρέπει να καταγραφούν η κατάσταση στοματικής υγιεινής, τα δόντια που έχουν ανατείλει στο στόμα, η μορφολογία του προσώπου η σύγκλειση σε κατακόρυφο, οριζόντιο και προσθιοπίσθιο επίπεδο καθώς και η κατάσταση των υπολοίπων δοντιών για πιθανές τερηδονικές βλάβες ή/και τυχόν φλεγμονή των ούλων. Τα δεδομένα αυτά βοηθούν στην αξιολόγηση της συνεργασίας του ασθενούς, της οδοντικής ηλικίας, της ανάγκης για συνολική ορθοδοντική θεραπεία καθώς και της πιθανής ύπαρξης και άλλων περιοχών που απαιτούν διατήρηση του χώρου (π.χ. αμφοτερόπλευρα) και που θα αλλάξουν το σχεδιασμό του ΜΔΧ. Ακτινογραφικά θα πρέπει να ελεγχθεί αρχικά η ύπαρξη διαδόχου μονίμου δοντιού, το ύψος του οστού που καλύπτει το διάδοχο δόντι, η ύπαρξη εγκλείστων δοντιών ή η έκτοπη ανατολή μονίμων δοντιών, στοιχεία που θα καθορίσουν την ανάγκη για συνολική ορθοδοντική θεραπεία καθώς και το χρόνο ανατολής του διαδόχου μο-

Εικ. 1. Διάγραμμα για εκτίμηση της ανάγκης τοποθέτησης ΜΔΧ ανάλογα με την κλινική εικόνα.

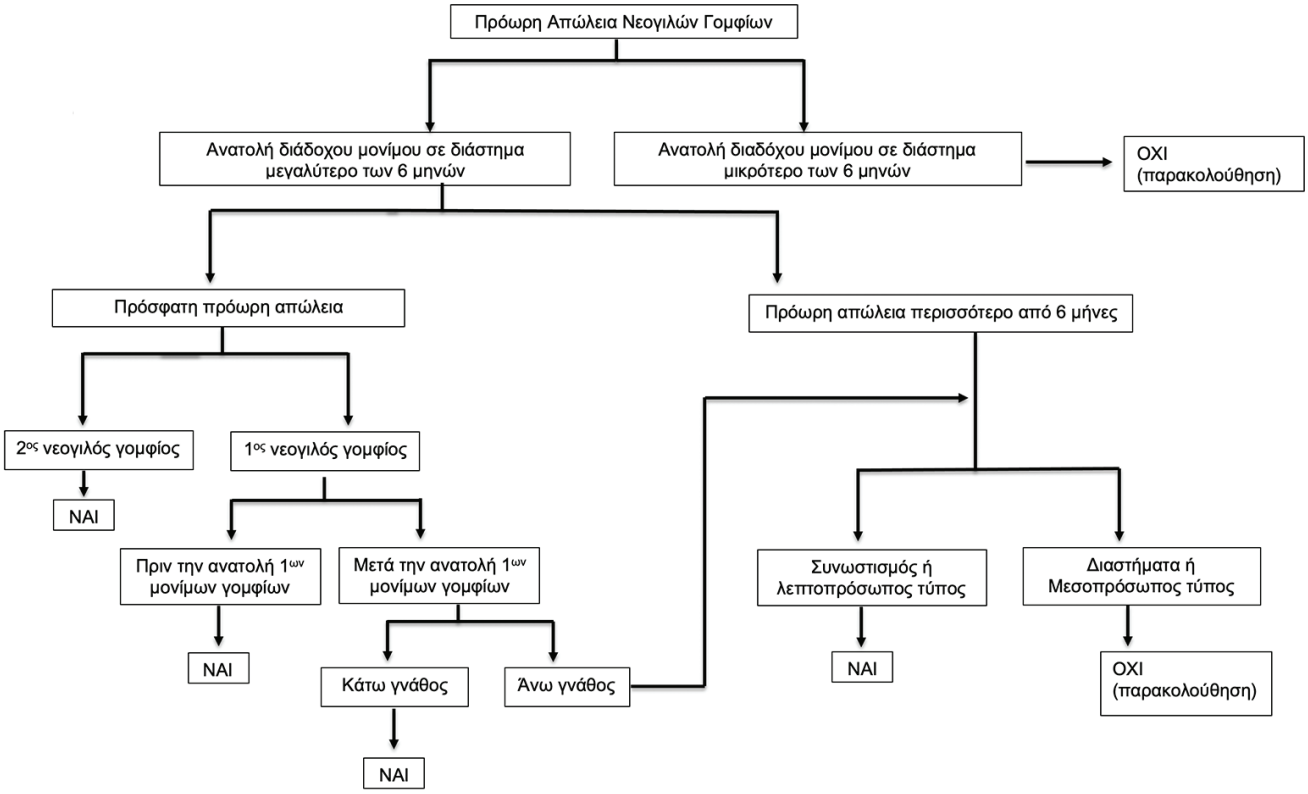

νίμου.[6,18,54,65,66] Για την ακριβή καταγραφή της ανάγκης διατήρησης χώρου απαιτείται ανάλυση μεικτού φραγμού όπως οι αναλύσεις Nance, Moyer's και Tanaka & Johnston.[12,54] Στην συνέχεια, εκτιμώντας τους διάφορους παράγοντες θα αποφασιστεί η αναγκαιότητα και το είδος της διατήρησης χώρου.

Στο διάγραμμα (Εικ.1) παρουσιάζονται οι παράγοντες που πρέπει να λαμβάνονται υπόψη για την τοποθέτηση ή μη ενός ΜΔΧ στη μεικτή οδοντοφυΐα, όπως προέκυψαν από την παρούσα ανασκόπηση. Πιο συγκεκριμένα, εάν η απώλεια αφορά πρώτο νεογιλό γομφίο και το διάδοχο δόντι αναμένεται να ανατείλει σε διάστημα μικρότερο των 6 μηνών (είτε λόγω ηλικίας είτε λόγω απορρόφησης του οστού σε περίπτωση αποστήματος) δεν απαιτείται ΜΔΧ. Αντίθετα, σε ασθενείς με συνωστισμό ή «λεπτοπρόσωπο» τύπο προσώπου η τοποθέτηση ΜΔΧ είναι η ασφαλέστερη λύση για την διατήρηση του χώρου. Εάν η πρόωρη απώλεια αφορά δεύτερο νεογιλό γομφίο και συμβεί πριν την ανατολή του πρώτου μόνιμου γοφίου, απαιτείται πάντα η τοποθέτηση ΜΔΧ. Σε περίπτωση που έχει ανατείλει ο πρώτος μόνιμος γομφίος συνιστάται η τοποθέτηση ΜΔΧ για την αποφυγή της προς τα εγγύς απόκλισης του. Εξαίρεση αποτελεί η περίπτωση που έχει παρέλθει χρονικό διάστημα πάνω από 6 μήνες από την απώλεια του δεύτερου νεογιλού γομφίου, ο χωρός παραμένει σταθερός και δεν υπάρχει προς τα εγγύς κλίση του μόνιμου γομφίου.

Συμπερασματικά η τοποθέτηση ΜΔΧ θα πρέπει να συστήνεται έπειτα από ενδελεχή κλινική, ακτινογραφική εξέταση και ανάλυση μεικτού φραγμού. Κρίνεται απαραίτητη η έγκαιρη διατήρηση του χώρου μετά από πρόωρη εξαγωγή δοντιού δεδομένου ότι η μεγαλύτερη απώλεια συμβαίνει το πρώτο εξάμηνο μετά την εξαγωγή και συνήθως απαιτείται σε περιπτώσεις πρόωρης απώλειας 1ων νεογιλών γομφίων όταν αυτή συμβεί πριν την ανατολή του 1ου μονίμου γομφίου και σε περιπτώσεις απώλειας 2ων νεογιλών γομφίων, ιδιαίτερα όταν το οδοντικό τόξο εμφανίζει συνωστισμό. Σε κάθε περίπτωση πρόωρης απώλειας νεογιλού γομφίου, η παρακολούθηση της διατήρησης του χώρου και η εκτίμηση της αναγκαιότητας τοποθέτησης ΜΔΧ, είναι εξατομικευμένη για κάθε ασθενή και η τελική απόφαση επαφύεται στον θεράποντα οδοντίατρο.

ΒΙΒΛΙΟΓΡΑΦΙΑ

1. *Toumba KJ, Twetman S, Splieth C, Parnell C, van Loveren C, Lygidakis NA. Guidelines on the use of fluoride for caries prevention in children: an updated EAPD policy document. Eur Arch Paediatr Dent. 2019;20:507-516.*
2. *Brothwell DJ. Guidelines on the use of space maintainers following premature loss of primary teeth. J Can Dent Assoc 1997;63:753-66.*
3. *Ak G, Sepet E, Pinar A, Aren G, Turan N. Reasons for early loss of primary molars. Oral Health Prev Dent 2005;3:113-7.*
4. *Mansour Ockell N, B gesund M. Reasons for extractions, and treatment preceding caries-related extractions in 3-8 year-old children. Eur Arch Paediatr Dent 2010;11:122-30.*
5. *Owen DG. The incidence and nature of space closure following the premature extraction of deciduous teeth: A literature survey study. Am J Orthod Dentofacial Orthop 1971;59:37-49.*
6. *Bijoor RR, Kohli K. Contemporary space maintenance for the pediatric patent. N Y State Dent J 2005;71:32-5.*
7. *Clinch LM. An analysis of serial models between three and eight years of age. Dent Rec 1951;71:61-72.*
8. *Richardson ME. The relationship between the relative amount of space present in the deciduous dental arch and the rate and degree of space closure subsequent to the extraction of a deciduous molar. Dent Pract Dent Rec 1965;16:111-8.*
9. *Rönnerman A. The effect of early loss of primary molars on tooth eruption and space conditions. A longitudinal study. Acta Odontol Scand 1977;35: 229-39.*
10. *Hoffding J, Kisling E. Premature loss of the primary teeth: part I, its overall effect on occlusion and space in the permanent dentition. J Dent Child 1978;45: 279–283.*
11. *Burch J, Ngan P, Hackman A. Diagnosis and treatment planning for unerupted premolars. Pediatr Dent 1994;16:89-95.*
12. *Ngan P, Alkire RG, Fields HW Jr. Management of space problems in the primary and mixed dentitions. J Am Dent Assoc 1999;130:1330-9.*
13. *Northway WM. The not-so-harmless maxillary primary first molar extraction. J Am Dent Assoc 2000;131:1711-20.*
14. *Laing E, Ashley P, Naini FB, Gill DS. Space maintenance. Int J Paediatr Dent 2009;19:155-62.*
15. *Northway WM, Wainright RL, Demirjian A. Effects of premature loss of deciduous molars. Angle Orthod 1984;54:295-329.*
16. *Nadelman P, G rate KM, Oliveira A, Pithon MM, de Castro ACR, Maia LC. Dental arch perimeter changes as a result from premature loss of primary anterior teeth due to trauma: A case series in infant and pre-school children. Int J Paediatr Dent. 2021;31:598-605.*
17. *Bhujel N, Duggal M, Munyombwe T, Godson J, Day P. The effect of premature extraction of primary teeth on the subsequent need for orthodontic treatment. Eur Arch Paediatr Dent. 2014;15:393-400.*
18. *American Academy of Pediatric Dentistry. Management of the developing dentition and occlusion in pediatric dentistry. The Reference Manual of Pediatric Dentistry 2021:362-78.*
19. *Hill CJ, Sorenson HW, Mink JR. Space maintenance in a child dental care program. J Am Dent Assoc 1975; 90:811-5.*
20. *Baroni C, Franchini A, Rimondini L. Survival of different types of space maintainers. Pediatr Dent 1994; 16:360-1.*
21. *Qudeimat MA, Fayle SA. The longevity of space maintainers: a retrospective study. Pediatr Dent 1998;20:267-72.*
22. *Rajab LD. Clinical performance and survival of space maintainers: evaluation over a period of 5 years. ASDC J Dent Child 2002; 69:156-60.*
23. *Sasa IS, Hasan AA, Qudeimat MA. Longevity of band and loop space maintainers using glass ionomer cement: a prospective study. Eur Arch Paediatr Dent 2009;10:6-10.*
24. *Unger AL. Incidence and effect of premature loss of deciduous teeth. Int J Orthod 1938;84:613-21.*
25. *Brauer JC. A report of 113 early or premature extractions of primary molars and the incidence of closure of space. J Dent Child 1941;8:222-4.*
26. *Kopel HM. The space maintenance problem in the primary dentition. J Dent Child 1950;17:21-32.*
27. *Lusterman EA. The dynamics of dentofacial growth and development relative to space maintenance. J Am Dent Assoc 1958;57:676-85.*
28. *Breakspear EK. Further observations on early loss of deciduous molars. Dent Pract 1961;11:233-52.*
29. *Hinrichsen CFL. Space maintenance in pedodontics. Aust Dent 1962;7:451-56.*
30. *Macena MC, Tornisiello Katz CR, Heimer MV, de Oliveira e Silva JF, Costa LB. Space changes after premature loss of deciduous molars among Brazilian children. Am J Orthod Dentofacial Orthop 2011;140:771-8.*
31. *Alnahwi HH, Donly KJ, Contreras CI. Space loss following premature loss of primary second molars. Gen Dent 2015;63:e1-4.*
32. *Watt E, Ahmad A, Adamji R, Katsimpali A, Ashley P, Noar J. Space maintainers in the primary and mixed dentition - a clinical guide. Br Dent J 2018;225:293-298.*
33. *Lundstrom A. The significance of early loss of deciduous teeth in the etiology of malocclusion. Am J Orthod 1955; 41:819-26.*
34. *Linder-Aronson, S. The effect of premature loss of deciduous teeth. A biometric study in 14-and 15-year olds. Acta Odont Scand 1960;18:101-122.*
35. *Lin YT, Lin WH, Lin YT. Twelve-month space changes after premature loss of a primary maxillary first molar. Int J Paediatr Dent 2011;21:161-6*
36. *Lin YJ, Lin YT. Long-term space changes after premature*

loss of a primary maxillary first molar. J Dent Sci 2017 Mar;12:44-48.

37. *Norton LA, Wickwire NA, Gellin ME. Space management in the mixed dentition. ASDC J Dent Child 1975;42:112-8.*
38. *Mac Gregor SA. When and where formula for space maintenance. J Canad Dent Assoc 1964;30:683-96.*
39. *Johnsen DC. Space observation following loss of the mandibular first primary molars in mixed dentition. ASDC J Dent Child 1980;47:24-7.*
40. *Park K, Jung DW, Kim JY. Three-dimensional space changes after premature loss of a maxillary primary first molar. Int J Paediatr Dent 2009;19:383-9.*
41. *Tunison W, Flores-Mir C, ElBadrawy H, Nassar U, El-Bialy T. Dental arch space changes following premature loss of primary first molars: a systematic review. Pediatr Dent 2008;30:297-302.*
42. *Cuoghi OA, Bertoz FA, de Mendonca MR, Santos EC. Loss of space and dental arch length after the loss of the lower first primary molar: a longitudinal study. J Clin Pediatr Dent 1998;22:117-20.*
43. *Lin YT, Chang LC. Space changes after premature loss of the mandibular primary first molar: a longitudinal study. J Clin Pediatr Dent 1998;22:311-6.*
44. *Alexander SA, Askari M, Lewis P. The premature loss of primary first molars: space loss to molar occlusal relationships and facial patterns. Angle Orthod 2015;85:218-23.*
45. *Kaklamanos EG, Lazaridou D, Tsiantou D, Kotsanos N, Athanasiou AE. Dental arch spatial changes after premature loss of first primary molars: a systematic review of controlled studies. Odontology 2017;105:364-374.*
46. *Davey KW. Effect of premature loss of primary molars on the anteroposterior position of maxillary first permanent molars and other maxillary teeth. J Dent Child 1967;34:383-94.*
47. *Friel ES. Migrations of Teeth Following Extraction. Proc Roy Soc Med 1945;38:456-462.*
48. *Seward FS. Natural closure of deciduous molar extraction spaces. Angle Orthod 1965;35:85-94.*
49. *Rönnerman A, Thilander B. Facial and dental arch morphology in children with and without early loss of deciduous molars. Am J Orthod 1978;73:47-58.*
50. *Kumari PB, Retnakumari N. Loss of space and changes in the dental arch after premature loss of the lower primary molar: a longitudinal study. J Indian Soc Pedod Prev Dent 2006;24:90-6.*
51. *Olsen NH. Space maintenance. Dent Clin North Am 1959; 3:339-53.*
52. *Pedersen J, Stensgaard K, Melsen B. Prevalence of malocclusion in relation to premature loss of primary teeth. Community Dent Oral Epidemiol 1978;6:204-209.*
53. *Lin YT, Lin WH, Lin YT. Immediate and six-month space changes after premature loss of a primary maxillary first molar. J Am Dent Assoc 2007;138:362-8.*
54. *Dean JA, Avery DR, Mc Donald RE. Dentistry for the child and adolescent. 9th Ed. 2010 Mosby Elsevier, St. Louis.*
55. *Taylor LB, Full CA. Space maintenance: is it necessary with cuspal interlock? ASDC J Dent Child 1994;61:327-9.*
56. *Schlrichter CG. The influence of premature loss of deciduous molars and the eruption of their successors. Angle Orthod 1963;33:279-283.*
57. *Isaacson RJ, Worms FW, Speidel TM. Measurement of tooth movement. Am J Orthod 1976;70:290-303.*
58. *Ball IA. Balancing the extraction of primary teeth: a review. Int J Paediatr Dent 1993;3:179-85.*
59. *Kronfeld S. The effects of premature loss of primary teeth and sequence of eruption of permanent teeth on malocclusion. J Dent Child 1953;20:2-13.*
60. *Flint DW. The loss of teeth in childhood, and its effect on occlusion and the face. Dent Cosmos 1907;49:1153.*
61. *Kisling E, H ffding J. Premature loss of primary teeth: part III, drifting patterns for different types of teeth after loss of adjoining teeth. ASDC J Dent Child 1979;46:34-8.*
62. *Choonara SA. Orthodontic space maintenance: a review of current concepts and methods. SADJ 2005;60:113-7.*
63. *Rebellato J, Lindauer SJ, Rubenstein LK, Isaacson RJ, Davidovitch M, Vroom K. Lower arch perimeter preservation using the lingual arch. Am J Orthod Dentofacial Orthop 1997;112:449-56.*
64. *Viglianisi A. Effects of lingual arch used as space maintainer on mandibular arch dimension: a systematic review. Am J Orthod Dentofacial Orthop 2010;138:e1-4.*
65. *Wright GZ, Kennedy DB. Space control in the primary and mixed dentitions. Dent Clin North Am 1978;22:579-601.*
66. *Terlaje RD, Donly KJ. Treatment planning for space maintenance in the primary and mixed dentition. ASDC J Dent Child. 2001;68:109-14.*